Lane Medical Library

Ein Lithokelyphos.

Inaugural-Dissertation

zur

Erlangung der Doktorwürde

in der

Medizin, Chirurgie und Geburtshilfe

welche

nebst beigefügten Thesen

mit Zustimmung

der Hohen Medizinischen Fakultät

der Königl. Universität Greifswald

am

Donnerstag, den 28. Januar 1904

öffentlich verteidigen wird

Eduard Martin

aus Berlin.

Opponenten:

Herr Oberarzt Dr. Jung.

Herr Assistenzarzt Dr. Seidewitz.

Greifswald.

Druck von Julius Abel.

1904.

Gedruckt mit Genehmigung der hohen medizinischen Fakultät der Universität Greifswald.

Geh. Medizinalrat Prof. Dr. Hugo Schulz.

Referent: Dr. Jung.
Correferent: Prof. Dr. Grawitz.

Meinen Eltern.

Digitized by the Internet Archive
in 2026

https://archive.org/details/IA40154012_0045

Im Sommer 1900 starb im Krankenhause zu Gotha eine 70jährige Paralytika. Die Extremitäten der Patientin waren schon gelähmt, als sie in dekrepidem Zustande in die Anstalt kam. Man tastete im linken Becken eine steinharte Geschwulst, die für ein verkalktes Myom gehalten wurde. Eine bimanuelle Untersuchung war bei dem geistigen Zustande der Frau nicht möglich. Anamnestisch liess sich nur feststellen, dass Pat. nicht geboren hatte. Nach einigen Wochen erfolgte dann der Tod infolge eines Decubitus. Bei der Sektion ergab sich, dass der Tumor von den linken Adnexen ausging und innig mit seiner Umgebung verwachsen war. Er ist dann im Zusammenhange mit Uterus und Blase herausgenommen worden.

An der Blase ist ein pathologischer Befund nicht zu erheben, ebensowenig wie an dem senil atrophischen Uterus, der eine Länge von 4, eine Breite von $3^1/_2$ und eine Dicke von 2 cm aufweist. Von der rechten Tube, wie von dem rechten Lig. latum ist nur noch ein etwa 2 cm langer Stumpf vorhanden; das rechte Ovarium fehlt ganz. An der linken Fundusseite stellt ein 5 cm langer Strang die Verbindung mit dem Tumor her, doch lässt sich makroskopisch nicht erkennen, ob es sich hier um die linke Tube oder um einen Bindegewebsstrang handelt Dieses Gebilde läuft in breiten Zügen fächerartig an der Oberfläche des Tumors aus. Das linke Ovarium ist ebenfalls nicht vorhanden.

Die Geschwulst hat etwa die Form eines Straussen-eies. Sie ist 17 cm lang, 13 cm dick und hat in der Länge

einen Umfang von 48 cm und in der Breite einen solchen von 39 cm. Die Oberfläche ist durchweg mit kleinen und grösseren Höckern besetzt; es finden sich über sie verteilt zahlreiche Bindegewebsstränge, die den Tumor an seine Umgebung angeheftet hielten. Die Schale ist überall steinhart und nur mit Mühe für das Messer durchgängig.

Die Durchtrennungslinie ist so gewählt, dass sie den Tumor seiner Länge nach in zwei gleiche Hälften teilt. Es tritt hier ohne weiteres zu Tage, dass die äussere steinharte Schale einen wohlerhaltenen Foetus in sich birgt, es sich also im vorliegenden Falle um Lithopädionbildung, einen jener seltenen Ausgänge von Extrauterinschwangerschaft handelt.

Schnittfläche der rechten Hälfte: Es ist fast durchweg nur die äussere den Inhalt eng umschliessende Schale steinartig hart verändert. Sie ist zum grössten Teile etwa 1—2 mm dick; nur an wenigen Stellen erreicht sie eine Dicke von 5 mm. Im Foetus selber lassen sich makroskopisch keine Versteinerungsprozesse auffinden. Der Kopf ist in seiner linken Seite getrennt, so dass auf der vorliegenden Hälfte scheinbar noch ein Teil des linken Auges und des linken Ohres zu finden ist. Die Nase, der Mund und die Zunge sind deutlich zu unterscheiden, ebenso kann man, wenn man an der Nase etwas in die Tiefe geht, die Wimperhaare des rechten Auges sehen. Die Haare der Kopfhaut sind gut erhalten und etwa 7 mm lang. Das Gehirn stellt eine weichfeste Masse von graubrauner Farbe dar.

Auf der übrigen Schnittfläche lassen sich mit Deutlichkeit kleine Teile des Foetus nicht erkennen. Dicht über dem Kopfe, zwischen diesem und der Schale ist ein Röhrenknochen von 7 mm Dicke getroffen. Auf der andern Seite in der spitzeren Hälfte sind ebenfalls Röhrenknochen zu finden, doch lässt sich ohne weiteres

deren Zugehörigkeit zu einer Extremität nicht feststellen. Dunkelgrau-braune Massen können wohl unschwer als Muskulatur aufgefasst werden. In der Spitze der Schnittfläche ist eine isolierte Masse, die das Herz darstellt. Dicht daneben befinden sich 4 kleine Gebilde, die Fingern sehr ähnlich sehen. Ausser der schon erwähnten verschiedenen Farbentönung, die die Schnittfläche in ihren Einzelheiten aufweist, die also auf Muskulatur, Haut, Knochenmassen und gelbes Pigment schliessen lässt, kann makroskopisch von dieser Hälfte nicht mehr unterschieden und geschlossen werden.

In der Oberfläche der linken Hälfte ist, um auch hier mit dem Kopfe anzufangen, das kleine noch übrig gebliebene Stück dieses Körperteiles. Es liegt vollkommen frei in seiner Umgebung und lässt sich ohne weiteres abheben, es ist die linke Kopfseite mit dem sehr gut erhaltenen Ohr. Weiter nach vorn liegen die Oeffnungen für Auge und Mund, die aber beide ganz am Rande getroffen sind. Die Kopfhaut ist hier wie dort mit Haaren dicht besetzt. Wird dann ,um den Ueberblick zu erleichtern, diese flache Schädelplatte abgehoben, so liegt zwischen der vorderen und oberen Seite des Kopfes und der runden stumpfen Seite der Tumoroberfläche ein Bein. Da das Schädeldach der Extremität aufliegt, so hat der Kopf stark nach vorn gebeugt seine endgültige Lagerung gefunden. An dem einen Ende dieses Beines, das also um den Kopf herum nach der Spitze des Tumors liegt, befindet sich eine ausgesprochene kompakte Knochenmasse. 10 cm weiter ist der andere Teil des schon vorhin aufgefundenen Herzens. Es ist hier der Abgang eines grossen Gefässes an der Herzbasis unverkennbar und da unmittelbar darauf zwei dickwandige klaffende Gefässe in schräger Richtung getroffen sind, so dürfte es sich hier um die linke Herzkammer mit Aorta handeln. Der Teil des Foetus, dem

die Kopfschale aufgelegen hat, bildet abgesehen von dem schon erwähnten Beine eine glatte den Formen des Kopfes angepasste Masse. Auch in dieser Oberfläche lässt sich ein Rumpfteil nicht mit Sicherheit erkennen. Bemerkt sei

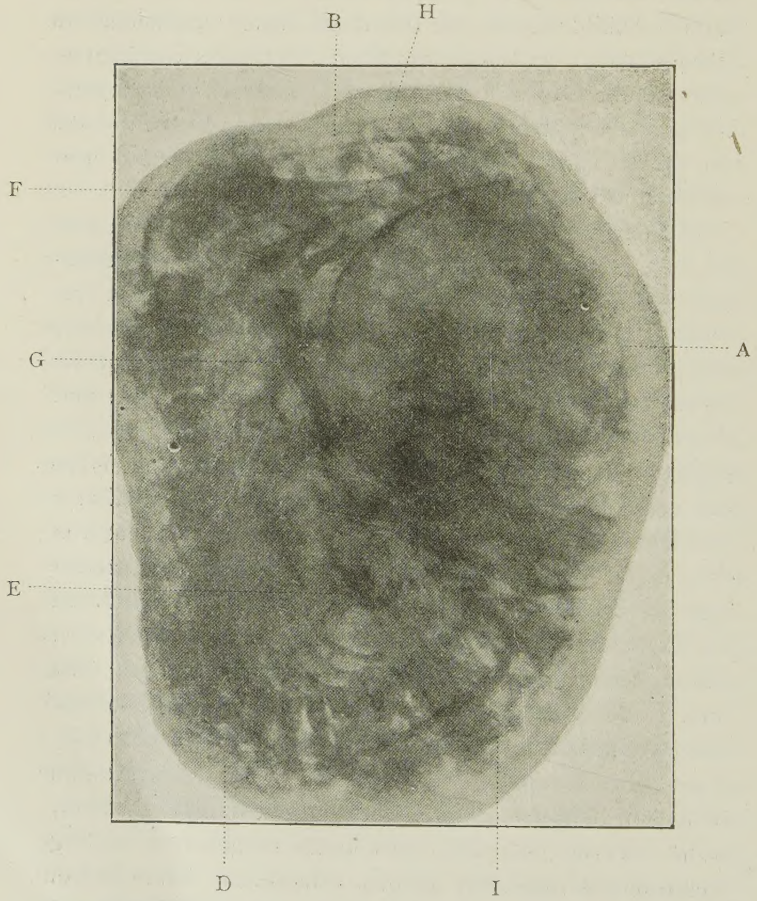

jedenfalls noch, dass auch hier keinerlei Verkreidungsprozesse ausser in der Schale zu finden sind.

An der Hand der von dem Tumor gemachten Röntgenaufnahme lässt sich die Lage des Foetus unschwer

erkennen. Das Kind hat bis zum Absterben seine physiologische Lage beibehalten und ist bei dem dann folgenden Verkalkungsprozesse zusammengedrückt worden. Die Wirbelsäule hat in der unteren Hälfte ihres Brustteiles eine mehr als rechtwinkelige Abknickung erlitten (cfr. Abbildung D), dementsprechend erscheinen die Rippen (E) ineinander geschoben. Das Becken liegt am Scheitel des Kopfes (F). Die Beine (B) sind im Kniegelenk nach hinten durchgeschoben und liegen dem Schädel (A) an. Die Arme treten am wenigsten hervor. Es macht den Eindruck, als ob der eine (G) mit der Schulter vor dem Gesicht und der Unterarm (H) mit den Oberschenkeln auf dem Kopfe liegt. Als Lage für den andern Arm (I) kann man vielleicht einen Schatten deuten, der quer hinter der oberen Brustwirbelsäule liegt. Es würde durch diese Annahme auch der Befund von Fingern bei der Betrachtung der einen Schnittfläche bestätigt werden.

Zur mikroskopischen Untersuchung ist eingelegt worden: von dieser linken Tumorhälfte ein Stück Herzmuskulatur und von der rechten Hälfte das linke Auge, je ein Stück eines inneren Organes, Haut mit angrenzender Muskulatur, zwei Stücke aus der verkalkten Schale, ein grösseres aus der beschriebenen Vorbuchtung und von den erwähnten Strängen. Aus dem Uterus der Mutter sind zwei Blöcke entnommen, vom Fundus und $1^1/_2$ cm weiter nach aussen im linken Uterushorn.

Die zur mikroskopischen Untersuchung entnommenen Stücke sind — wenn notwendig entkalkt — in typischer Weise gehärtet, in Celloidin eingebettet und geschnitten worden. Von den erhaltenen Schnitten sind immer erst einige mit Hämatoxylin-Eosin und wenn das Bild keine genügende Klarheit zeigte, nach der von *van Gieson* angegebenen Färbungsmethode behandelt worden.

Der Strang der den mütterlichen Uterus mit dem Tumor verbindet, hat folgende mikroskopische Struktur. Zum grössten Teile besteht er aus Bindegewebszügen. Muskelfasern lassen sich nur ganz vereinzelt erkennen. Die Gefässe und Kerne treten deutlich hervor. An dem einen Ende des Präparates ist eine dichte Masse kleiner Rundzellen, vielleicht ein letzter Rest eines früheren Abscesses. Sie hat die Grösse eines Stecknadelkopfes und ist fast vollständig abgekapselt, nur an einer Stelle geht eine kleinzellige Infiltration etwas in die Umgebung über. Wenn auch die genauste Aufmerksamkeit auf das etwaige Vorhandensein eines Tubenlumens gerichtet wird, so lässt sich doch nichts hierfür ansprechen.

Das zweite Präparat entstammt einem Strange, der vom linken Uterushorne nach v o r n verläuft, mit dem Tumor aber nicht in Verbindung steht. Er macht makroskopisch den Eindruck, als ob es sich um ein solides Gebilde handele. Der mikroskopische Befund bestätigt diese Annahme. Gut erhaltenes Bindegewebe und vereinzelte glatte Muskelzüge sind die Bestandteile dieses Stranges. Die Gefässe sind erhalten und reichlich vorhanden. Durch das ganze Lig. teres, denn um dieses handelt es sich offenbar, macht sich eine geringe kleinzellige Infiltration bemerkbar, die sich an dem einen Rande sehr stark verdichtet. Im übrigen bietet das Bild nichts besonderes.

Von dem senil atrophischen Uterus ist zunächst ein Stück aus der linken Seite des Fundus genommen. An einer Reihe von Präparaten ist ersichtlich, wie die Tube vom Cavum abgeht. In dem letzten Bilde dieser Reihe ist die Tube vollkommen isoliert in der Uterus-Muskulatur zu sehen. Sie stellt eine dreilappige Oeffnung dar, deren bekleidendes Epithel noch gut erhalten ist. Rings um die Tube besteht eine nicht unbedeutende kleinzellige Infil-

tration. Diese hat sich auf das Endometrium ausgebreitet; jedenfalls besteht ein geringer Grad von Endometritis. Im übrigen weist das Präparat keine Besonderheiten auf. Die Muskulatur ist stark geschrumpft. Die Epithelien sind gut erhalten; sie sitzen teils der Schleimhaut noch auf, teils füllen sie aber auch abgestossen das Cavum uteri aus.

$1^1/_2$ cm weiter nach aussen, dicht am Ligamentansatz, ist noch ein zweites Stück entnommen worden. Hier ist nun nichts mehr zu finden, was auf das Vorhandensein einer Tube zu schliessen erlaubt. Es scheint dieselbe also schon hier im Uterus, dicht vor ihrem Austritt, vollständig obliteriert zu sein. Das Präparat besteht im allgemeinen aus Muskulatur und Gefässen. Herde kleinzelliger Infiltration lassen sich auch hier vereinzelt noch nachweisen.

Soweit die mütterlichen Organe. Die kindlichen Teile, die zur Untersuchung gekommen sind, haben nirgends Ablagerungen von Kalksalzen, auch mikroskopisch nicht nachweisen lassen.

Das Gehirn ist mikroskopisch nur eine diffus gefärbte Masse, die nur von einzelnen Lumina unterbrochen ist. Es hat sich aber mit keiner Färbung irgendwie etwas differenzieren lassen.

Das Präparat, das einem inneren Organe entstammt, hat keinerlei Färbung mehr angenommen, nur die Wandungen weniger Gefässe treten etwas aus der durchscheinenden strukturlosen Masse hervor.

In der Muskulatur des Herzens sind vereinzelte quergestreifte Muskelfasern deutlich nachgewiesen.

Von den feineren Epithelstrukturen der Haut, die einer Extremität des Foetus entnommen ist, lässt sich nicht mehr viel erkennen, dagegen sind die einzelnen

Schichten deutlich zu unterscheiden. Die Epidermis erweist sich als ein ziemlich gleichmässig gefärbter Streifen, der aus kleinen Fasern besteht. Vereinzelt finden sich dunkle Streifen die schräg und quer diese Schicht durchziehen, wohl der Rest von Drüsenendigungen. Das Corium besteht aus grossmaschigem Netzwerk, durchzogen von Bindegewebsbündeln; doch ist zwischen Stratum papillare und reticulare kein Unterschied zu machen. Das Stratum subcutaneum hängt dicht mit einer Fascienschicht zusammen, die einer breiten Muskelschicht angehört. Die einzelnen Muskelfasern sind deutlich quergestreift.

Unter den gleichmässig gefärbten Schichten der entkalkten Eischale in dem Präparate, das aus der beschriebenen Hervorwölbung des Tumors stammt, ist an einigen Stellen noch Unterhautzellgewebe zu finden. Die Epidermis scheint bei dem Verkalkungsprozesse hier untergegangen zu sein, wenigstens lassen sich keine Gebilde finden, die wie in dem vorigen Bilde auf veränderte oberste Hautschicht schliessen lassen. Unmittelbar unterhalb der Eischale liegt an einer Stelle der Querschnitt eines Knochens. Nach der Röntgenphotographie ist es nicht unwahrscheinlich, dass hier ein Stück des Femur nahe der Epiphysenlinie getroffen ist. Enchondrale wie perichondrale Knochen treten deutlich hervor. Die perichondrale Knochenschicht ist noch nicht vollkommen gebildet; an einigen Stellen bestehen noch die gegen die Peripherie hin offenen Rinnen, in denen Reste von Gefässen zu unterscheiden sind. Die Osteoblasten sind nicht mehr gut erhalten. Im weiteren Verlaufe der Peripherie gehen dann die offenen Rinnen in geschlossene über, es ist zur Bildung von perichondralen Knochen und *Havers*schen Kanälchen gekommen. In der Mitte dieses Querschnittes befinden sich einige Reste verkalkter Knorpelgrundsubstanz. Von dem Periost ist nur wenig noch zu

sehen. Von den einzelnen Elementen des Markes lassen sich die Fibrillenbündel des Bindegewebes, die Riesen- und Markzellen wohl noch von einander trennen, Haematoblasten aber sind nicht zu finden. An einer andern Stelle des Präparates ist ein Knorpel getroffen, der sich bis auf eine kleine Partie am Rande im Zustande der Verkalkung befindet. Die Kerne treten als lichtbrechende Punkte hervor. Fast unmittelbar von dem zuerst beschriebenen Knochenquerschnitte aus und auch in einem grossen Teile des übrigen Querschnittes ziehen sich quergestreifte Muskeln hin.

Nicht weit von dieser Stelle ist ebenfalls aus dem ausgebuchteten Teile des Tumors ein zweites Präparat genommen das in Bezug auf periphere Schale und Haut dieselben Verhältnisse aufweist wie das eben beschriebene, auch die Bindegewebs- und Muskel-Züge entsprechen den anderen.

Das linke Auge des Foetus ist in 4 verschiedene Teile zerlegt. Ein Präparat ist so genommen, dass es die hintere Umgebung des Organes darstellt, ohne es selber zu treffen. Der zweite Block ist ein Querschnitt des halben Auges, der dritte ein Längsschnitt der anderen Hälfte und der vierte ein Querschnitt der ganzen einen Hälfte. Ein Schnitt des ersten Präpartes zeigt reichliche Muskelfasern mit deutlicher Querstreifung, Fett- und Bindegewebszügen und ein durch das ganze Bild gehendes Lumen. Die Wand dieses Kanales ist beiderseitig von einer dünnen Gewebsschicht gebildet, von der sich aber nichts Genaueres angeben lässt.

Geht man im Schnitt des zweiten Stückes von einer Seite zur andern so ist da zuerst ein Streifen Bindegewebsfasern, die sich nach den verschiedenen Richtungen hin durchflechten. Es folgt eine dünne Schicht, in der zarte Bindegewebszüge von mehr oder weniger stark ange-

häuften Pigmentzellen durchbrochen werden. Diese Schicht legt sich hufeisenförmig um ein Gewebe, das das Gepräge des ersten Streifens hat und läuft an der geschlossenen Seite in einem breiten Strang aus. Des Hufeisens Mitte bildet ein offener Spalt. Auf der andern Seite wird der ganze Schnitt wieder von einem Streifen begrenzt, der dem ersten gleich ist, nur dass sich hier noch unmittelbar quergetroffene Muskelbündel anschliessen. Das ganze Bild ist vielleicht so zu verstehen, dass die breiten Streifen die Sklera darstellen und die pigmentierte Schicht die Iris. Der Spalt in der Mitte deutet daraufhin, dass die obere Seite der einstigen Kugel eingestülpt und so auch die Hufeisenform der Iris zustande gekommen ist. Bei genauerer Betrachtung lassen sich in der Sklera auch kleine Lücken finden, von denen aber natürlich nicht behauptet werden kann, dass sie die sogenannten Saftlücken darstellen.

Der senkrechte Schnitt durch diese eine Hälfte führt an seiner ganzen oberen Seite einen Zug quergestreifter Muskulatur. Ein weiterer Muskel setzt sich dicht darunter deutlich an die Sklera an, die hier besonders breit erscheint. Sie zeigt dieselben Strukturverhältnisse wie oben. Der Sklerastreifen verjüngt sich schnell, biegt scharf um und umfasst einen stark pigmentierten Irisstreifen. Eine grosse Anzahl quergetroffener Muskelbündel ergänzt das Bild dieses Präparates.

Auf dem Querschnitt durch das ganze Auge ist von beiden Seiten durch Fettgewebe umgeben der Sehnerv getroffen. Er ist sehr gut erhalten und lässt seine einzelnen Schichten deutlich erkennen. Die Duralscheide zeigt auf beiden Seiten einen nicht zu verwechselnden longitudinalen Verlauf der Bindegewebsbündel. Sie geht am Bulbus in die Sklera über. Die Arachnoidalscheide tritt in der *van Gieson*schen Färbung durch einen feinen

gelben Streifen hervor, der sich zwischen Dural- und Piascheide hinzieht. Vereinzelte sehr zarte Bindegewebsfasern durchqueren diese Scheide und stellen die Verbindung zur Piascheide her. Da der Nerv vollkommen in Schnitte zerlegt ist, lässt es sich unschwer verfolgen, wie die Fasern der Piascheide einzeln in den Nerv hineinziehen und die Stränge umhüllen. Von der Arteria und Vena centralis retinae scheint nichts mehr erhalten zu sein, jedenfalls treten sie in keinem der Schnitte hervor. Dicht vor der Lamina cribosa hört die Arachnoidalscheide auf und die Piaschicht geht in die Sklera über. Der ringförmige Wall an der Innenseite der Eintrittsstelle ist nicht mehr zu erkennen wohl aber die starke Verschmälerung des Nervus opticus. Zwischen Sklera und Retina hebt sich hier deutlich die Chorioidea ab. In ihr sind nur gelb gefärbte Streifen zu sehen, die von feinen Bindegewebsfasern durchsetzt sind. Die Linse bietet sich als diffus gefärbtes ovaläres Gebilde dar, in dem Einzelheiten nicht mehr zu erkennen sind. Leider ist das Präparat bei der Durchtrennung des Tumors so zerschnitten, dass der vordere Teil des Auges fehlt.

Es bleiben noch zwei Präparate übrig, die zwei verschiedenen Stellen der Tumorschale entnommen sind. Der eine Schnitt weist unter der gleichmässigen Schicht der entkalkten Oberfläche eine Zone auf, in der sich eine nicht geringe kleinzellige Infiltration befindet. An einigen Stellen reicht dieselbe ziemlich weit in das Innere hinein. Es zeigen sich dann diffus gefärbte ziemlich regelmässig gewundene Streifen, die wohl Ueberreste von Gefässen sein dürften. Muskulatur ist nicht vorhanden, wohl aber reichlich gewundene Bindegewebszüge. Es lässt sich daher nach diesem Befunde nicht viel darüber sagen, welchem Teile des Foetus dieses Präparat entspringt.

In dem andern Blocke ist durch Zufall die Tube

gefunden. Das Bemerkenswerteste ist, dass die Tube nicht dem eigentlichen Tumor angehört, sondern demselben aufliegt, wie wenn ein Schlauch auf eine Trommel aufgerollt, dieser breitgedrückt aufliegt. Ueber der gleichmässig gestreiften Schicht der entkalkten Schale liegt die Tube in obiger Form und über diese zieht nochmals eine Kalkauflagerung hin, die auf der einen Seite der Tube schroff aufhört und auf der andern sich allmählich in die eigentliche Tumorschale verliert. Die Längsfalten der Mucosa sind noch deutlich zu erkennen, ebenso das darauf sitzende Epithel. Die Ringmuskulatur tritt dadurch hervor, dass sich Gewebszüge innerhalb des Lumens, das die beiden Kalkschichten bilden, ringsherum ziehen. Die die Tube begleitenden Gefässe sind zum grössten Teile obliteriert, nur vereinzelte kleine Lumina lassen ihren ehemaligen Sitz erraten. In der Reihe der vorliegenden Präparate zeigt die Tube dieselbe Weite. Um das ganze Bild des Tumors nicht zu zerstören, ist nicht darauf ausgegangen worden, etwaige Tubenanfänge oder Ausläufer zu finden.

Epikrise:

Es erinnert dieser Befund an den von *Chiari* (19) beschriebenen, wo die Tube auch mit dem Tumor in ihrer vorderen Fläche verwachsen ist.

Nach der von *Küchenmeister* (12) zuerst gegebenen Einteilung der teilweise oder ganz versteinerten Früchte handelt es sich um ein Lithokelyphos.

Küchenmeister verlangt von dieser Unterart der Lithopädionbildung, dass die Eihäute unverletzt bleiben und den Foetus einschliessen. Nach Resorption des Fruchtwassers verkalken die Eihäute, verkreiden und legen sich eng an den Foetus an. Dieser schrumpft zusammen und mumifiziert, bleibt aber dabei leicht aus den

Eihäuten ausschälbar. All diese Bedingungen sind hier erfüllt. Dass die Eihäute sich unschwer ablösen lassen, zeigen die Ränder der Tumorhälften, die bei der künstlichen Durchtrennung abgesprungen sind. Dass die Verkreidung sich hier nur auf die Schale erstreckt hat, ergibt die mikroskopische Untersuchung. Gegen die Annahme eines Lithokelyphopädions spricht der Umstand, dass an keiner Stelle, soweit es sich beurteilen lässt, die Verkreidung in die foetalen Teile übergegangen ist. An ein wahres Lithopädion wie z. B. das Steinkind von *Leinzell* (11) oder das von *Cruveilhier* (23) ist natürlich nicht zu denken, denn die Eischalen müssten diesem fehlen und der ganze Foetus in eine verkreidete Masse übergegangen sein. Die Frucht kann zur Zeit ihres Absterbens nicht mehr weit vom Ende der Schwangerschaft entfernt gewesen sein. Hierfür spricht einmal die Grösse und dann ihre gut entwickelten Teile. Die Frage ob hier eine primäre Tubar- oder Ovarial-Schwangerschaft vorgelegen hat, muss offen bleiben, da weder für die eine noch für die andere Eventualität weitere Anhaltspunkte vorhanden sind. Eine ausführlichere mikroskopische Untersuchung zur Ergänzung dieser Frage erschien nicht zweckmässig aus Rücksicht auf Erhaltung des interessanten Präparates und vor allem auf das Alter, das die Einzelheiten völlig verwischt hat. Nachzuweisen, wieviel Jahre diese Extrauterin-Schwangerschaft bestanden hat, ist nicht möglich. Nimmt man an, dass die Frau noch mit 45 Jahren konzipiert hat, so wären es immerhin noch 25 Jahre bis zur Entnahme des Lithokelyphos bei der Sektion.

Das von *Lobstein* (22) mit Kirrhose bezeichnete Pigment ist in ziemlich reichlicher Menge vorhanden. Diesem Autor zufolge wäre die vorliegende Frucht nicht lebensfähig gewesen, da nach ihm nur bei derartigen Kindern die Kirrhose beobachtet werden soll.

Dass die Placenta weder makroskopisch noch mikroskopisch auch nur in den Spuren einiger Chorionzotten gefunden ist, beweist natürlich nicht viel. Ebensogut wie sie an irgend einer Stelle des Tumors liegen kann, die nicht untersucht ist, besteht die Möglichkeit, das sie sich losgelöst hat und vom Bauchfell resorbiert ist. In der Arbeit von *Leopold* (5a) sind Fälle beschrieben, wo derartige Vorgänge sich abgespielt haben.

Die kleinzellige Infiltration in den Genitalien der Mutter ist wohl unschwer zu erklären. Der Tumor hat eben doch als Fremdkörper gewirkt und so einen ständigen Reizzustand in den unmittelbar benachbarten Geweben hervorgerufen. Die ev. verursachten Schmerzen sind von der paralytischen Trägerin nicht allzu schwer empfunden worden.

Von den Ausgängen die die Extrauterin-Schwangerschaft nimmt, ist die Lithopädionbildung der Frucht der bei weitem seltenste. Am häufigsten ist das Absterben der Frucht mit nachfolgender Ruptur der Tube oder abortiver Ausstossung des Eies und Bildung einer Haematocele. Die intraabdominale Blutung ist mit starken Schmerzen verbunden. Tiefer Collaps, nicht selten der Tod sind die unmittelbaren Folgen. Das in die Bauchhöhle ergossene Blut kapselt sich, wenn die Blutung zum Stillstand gelangt, gegen die Umgebung ab und kann resorbiert werden; es sind aber auch Fälle beobachtet, wo das Blut in Zersetzung übergegangen ist, wobei man entweder die Einwanderung von Darmbakterien oder auch etwa in der Tube vorhandene Eitererreger als veranlassendes Moment anzuschuldigen hat. Beschwerden in den Organen, durch die die Entleerung sich vollzieht, bilden dann den Abschluss.

Platzt der Fruchthalter nicht und entwickelt sich der Foetus normal bis zum Schlusse der Schwangerschaft, so

kann das Kind rechtzeitig extrahiert sehr wohl leben, ebenso ist es aber auch wie der *von Both*'sche (41) Fall zeigt, möglich, dass das Kind seiner Eihülle entschlüpft in der freien Bauchhöhle bis zur Reife gedeiht, wenn nur die Placentarstelle ungestört bleibt. Der Fruchttod ist meistens mit lebhaften sehr schmerzenden Bewegungen verbunden. Am Ende der Schwangerschaft werden zuweilen wehenartige Uteruskontraktionen ausgelöst. Auch erfolgt meist der Abgang einer uterinen Decidua.

Bei der erfolgten Ruptur des Fruchtsackes können die Eihäute intakt bleiben und das tote Kind dann lange Zeit reaktionslos getragen werden; zerreissen die Eihäute, so kapseln Darmschlingen und Ligamente den Foetus mitunter vollkommen ein. In ersterem Falle wird dann sehr leicht durch Uebertreten von Bacterium colli schnell eine Verjauchung eintreten; in andern Fällen kommt es zur Aufsaugung des Fruchtwassers und dann entweder zur Mumifizierung oder zu weiterer Resorption der Weichteile und zur Skelettierung des Foetus. Oft folgt dann eine Ausscheidung der übriggebliebenen Knochenreste per rectum, vesicam oder auch direkt durch die Bauchdecken. In den seltensten Fällen kommt es zur Versteinerung der Eihäute, des Kindes oder beider Teile.

Küchenmeister (12), dessen Ausführungen noch immer unwiderlegt dastehen, hat 3 Unterarten — Lithokelyphos, Lithopädion und Lithokelyphopädion — unterschieden und etwa folgende Sätze über das Zustandekommen dieser Verkalkungen aufgestellt:

Wird das Ei mit erhaltenen Eihäuten in die Bauchhöhle ausgeschüttet, so verkleben die Eihäute mit dem durch den Fremdkörper in entzündliche Prozesse übergegangenen Peritoneum der benachbarten Organe. Durch Resorption der Exsudate und des Fruchtwassers bildet

sich ein verstärktes Kapselgerüst um den Foetus, das allmählich durch Ablagerung von Kalksalzen in eine Kalkschale übergeht, die sich eng an das inzwischen abgestorbene Kind anschliesst. Es ist in diesem Falle nur von einem Lithokelyphos die Rede.

Zerreissen die Eihäute bei der Ruptur des Fruchthalters und fliessen die Fruchtwässer in die freie Bauchhöhle ab, so können sich die Eihäute eng um den Foetus herumschlagen. Beginnt dann in dem Käseschleim zwischen Foetus und Häuten ein Verkalkungsprozess, so entsteht das Lithopädion.

Zu einem Lithokelyphopädion kann es nur kommen, wenn die Frucht schon im Foetalleben mit den Eihäuten verwachsen war.

Warum es aber in diesen Fällen überhaupt zu einer Verkalkung kommt, darüber bleibt der Autor die Antwort schuldig.

Es möge nun gestattet sein, der Einfachheit halber das Wort „Lithopädion" für alle drei Unterarten der *Küchenmeister*'schen Aufstellung anzuwenden. Sollten nicht Fälle, wie die von *Küster* (32) und *Benicke* (10) beschriebenen wo nach einer Reihe von Jahren die Reste der abgestorbenen Frucht in einzelnen Knochenstücken ausgeschieden wurden, dadurch zustande kommen, dass die Weichteile der in die Bauchhöhle gelangten Frucht nach Platzen der Eihäute in mehr oder weniger langsamem Tempo vom Bauchfell resorbiert und die dann zurückgebliebenen Knochenstücke vom Organismus nach aussen befördert sind? In allen derartigen Fällen soll erst eine Lithopädionbildung vorhanden gewesn sein, aber es ist nirgends festgestellt worden, dass eine reichliche Ablagerung von Kalksalzen in Eischale oder einzelnen foetalen Teilen stattgefunden hatte. In der experimentellen Ar-

beit von *Leopold* (5a) werden genug Versuche beschrieben, bei denen im getöteten Tiere nichts als Knochen des implantierten Foetus gefunden sind. Vielleicht wären diese nach einger Zeit auch als Knochenstücke entleert worden.

Was nun das spätere Verjauchen von Lithopädion anbetrifft, so ist das ohne weiteres dadurch zu erklären, dass Bacterium coli in die abgeschlossenen Räume übertritt und dann die Einschmelzung verursacht. Ein Beleg hierfür dürfte die Mitteilung von *R. Freund* (35) sein. Dieser Fall zeichnet sich aber dadurch noch aus, dass er der einzige ist, in dem das Vorhandensein eines wirklichen Lithopädions makroskopisch wie mikroskopisch bewiesen wird. In fast allen anderen Fällen, wo von der Verjauchung von Lithopädien berichtet wird, fehlt wenigstens in der Literatur die Begründung der Annahme eines Versteinerungsprozesses.

Es sind Fälle von Lithopädionbildung beschrieben, in denen der Tumor als ein derartiger in abdomine diagnostiziert ist; wo aber von einer makroskopischen wie mikroskopischen Untersuchung nicht die Rede sein kann. Es möge daher dahingestellt bleiben, ob man es hier wirklich mit einer Versteinerung zu tun hat oder nicht.

In allen Fällen, wo es sich um eine wirkliche Versteinerung handelt, ist das eine übereinstimmend, dass der Foetus stets gut erhalten gewesen ist, mag er 2 oder 57 Jahre (cf. Tabelle) im Abdomen sich aufgehalten haben. Stets wird beschrieben, dass die einzelnen Körperteile deutlich zu erkennen gewesen sind; hat eine mikroskopische Untersuchung stattgefunden, so wird wenigstens das Vorhandensein von quergestreifter Muskulatur angegeben. Die Querstreifung in der Muskulatur ist wohl auch dasjenige, was sich bei den Versteinerungs-

prozessen am längsten erhält, hat man doch in Steinschliffen von fossilen Fischen noch deutlich quergestreifte Muskelfasern gefunden. Dass man bei Lithopädion den Aufbau von Zellelementen nicht mehr genau unterscheiden kann, darf nicht Wunder nehmen.

Anders stellt sich die Frage, ob diese Endformen von Extrauterin-Schwangerschaft Beschwerden gemacht haben oder nicht. In den meisten Fällen waren die Lithopädien zufällige Sektionsbefunde, die während des Lebens weder Klagen noch Beschwerden verursacht hatten. Wohl berichten die Frauen von Schmerzen, ja Ohnmachtsanfällen in der ersten Hälfte der Schwangerschaft, die auf das Platzen des Fruchthalters zurückzuführen sind, dann treten auch wohl vermeintliche Wehen ein, zum Schlusse aber bleibt der erwartete Partus aus und der Leib kehrt allmählich zur alten Form zurück.

Eine andere Gruppe ist dadurch charakterisiert, dass der Tumor wohl bemerkt wird, aber keinerlei Beschwerden oder Funktionsstörungen hervorgerufen hat. Die Frauen werden alt und kommen irgendwie ad exitum, jedenfalls aber nicht an den Folgeerscheinungen des Lithopädions. Eine nicht geringe Zahl von Frauen hat trotz Bestehens einer versteinerten Frucht normale Geburten durchgemacht. Es hängt das ja natürlich ganz von Lage und Grösse des Tumors ab. Liegt er frei im Abdomen oder wie in dem Falle von *James Will* (4) cystenartig an der vorderen Bauchwand verwachsen, so besteht natürlich kein Grund, dass der Geburtsmechanismus hierdurch behindert wird.

Ist der Tumor aber im Becken fest verwachsen, so kann es selbst zu einem absoluten Geburtshindernis kommen. So gibt *Heschl* (19) einen Fall an, bei dem 3 Geburten nach Bestehen der Extrauterinschwangerschaft

künstlich beendet werden mussten; *Munk* (7) und *Etlinger* (3) je einen, in dem ein Lithopädion ein absolutes Geburtshindernis bildete und die Sectio caesarea gemacht werden musste.

Ist in der Weise der eben charakterisierten Fälle durch das Lithopädion keinerlei Komplikation eingetreten, so ist in der Literatur eine genügende Anzahl von Fällen beschrieben, bei denen das Leben der Frau durch das zurückgebliebene Ei gefährdet wurde.

Heschl (19) berichtet, dass eine Frau dreimal künstlich entbunden werden musste, nachdem die Geburtswege durch ein Lithopädion stark verengt worden waren. In den Fällen von *Munk* (7) und *Etlinger* (3) musste wegen absoluter Verlegung der Geburtswege durch Steinkinder sogar zu Sectio caesarea geschritten werden.

Dass diese Tumoren nicht nur für den Geburtsmechanismus störend wirken, sondern auch Gefahren anderer Art herbeiführen können, ist durchaus verständlich. Vergegenwärtige man sich nur, dass eine derartige Geschwulst doch immerhin ein Fremdkörper im Abdomen ist und als solcher auch wirken muss: er wird zu lokalen Entzündungen mit folgender Verklebung benachbarter Teile führen. Ein Beispiel hierfür wäre der Fall von *Bryant* (32). An 2 Stellen waren Dünndarmschlingen mit der Schale verwachsen. Durch die Oeffnung war eine dritte Dünndarmschlinge geschlüpft und hatte zu Ileus geführt. Ist der Tod auch nicht direkt durch das Ei, sondern durch postoperative Sepsis eingetreten, so hat doch die Steinfrucht derartige Störungen hervorgebracht, dass chirurgisch eingegriffen werden musste. Aehnlich steht es mit den Fällen, in denen der Tod nach einer Sectio caesarea erfolgte.

Zu den bedenklichsten Folgeerscheinungen der Li-

thopädien gehören die späteren Verjauchungen, die durch Einwandern von Bakterien vom Darme aus mit folgender Vereiterung herbeigeführt werden können. Wie schon erwähnt, besteht nur eine Aufzeichnung, in der das Bestehen eines primären Eiterherdes in der Frucht einwandfrei festgestellt ist.

R. Freund (15) sagt von seinem Falle selber, dass die Anamnese nur insofern einen Anhaltspunkt für die entstandene Eiterung gebe, als die Patientin kurz vor dem Auftreten der Verjauchung 8 Wochen an Influenza mit Fieber gelitten habe. *Freund* schliesst eine Infektion vom Darm her in keiner Weise aus. Leider fehlt in dem Bericht das Resultat der bakteriologischen Untersuchung.

Der von *Hammer* (35) berichtete Fall von nachträglicher Verjauchung konnte nur in der *R. Freund*'schen Arbeit nachgelesen werden. Hier ist schon hervorgehoben, dass nach erfolgter Perforation durch die Bauchdecken zuerst klare Flüssigkeit sich entleert hat und die Infektion erst nachträglich eingetreten ist. Von wo aus die Bakterien ihren vernichtenden Einzug gehalten haben, ist natürlich nicht zu entscheiden, jedenfalls ist es nicht unwahrscheinlich, dass sie von aussen eingewandert sind.

Da man heute nicht mehr wie *Weinhart* (2) mit chirurgischen Waffen auf ein Ungetüm losgeht, wird sich die einzuschlagende Therapie anders gestalten als damals. Mag eine grosse Anzahl von Lithopädien auch gar keine Beschwerden machen und man in diesen Fällen die konservative Behandlung für berechtigt halten, so stehen diesen doch nicht wenige gegenüber, die zu schweren Störungen führten: sie führten durch peritonitische Reizungen oder Verwachsungen zu Schmerzen, durch Verlegung der Geburtswege zu Geburtsstörungen oder wie

in dem Falle von *R. Freund* (l. c.) nach 14 Jahren zu lokaler Eiterung. In Hinsicht auf diese letzte Gruppe muss es doch wohl ratsamer erscheinen, einen Tumor, der die Diagnose „Lithopädion" durch Anamnese und Befund wahrscheinlich macht, zu entfernen, solange die Patientin sich in gutem Kräftezustand befindet. Die Prognose der Operation wird sich dann auch viel günstiger stellen lassen, als wenn durch irgend welche Störungen, die durch das Lithopädion hervorgerufen sind, der Kräftezustand der Pat. verschlechtert ist.

In der Literatur befinden sich vier zusammenhängende Aufzählungen der beschriebenen Lithopädionbildungsfälle. Sie stammen von *Küchenmeister* (12), *Albers* (20) und *R. Freund* (35) und dann noch ein kurzer Ueberblick von *Kramer* (33). Die nachstehende Tabelle gibt in chronologischer Reihenfolge die in den bestehenden Aufzählungen angeführten Fälle wieder. Unberücksichtigt sind geblieben die Lithopädien von *Hennig* (27), die sich intrauterin entwickelt haben, die also garnicht zu den *Küchenmeister*'schen Fällen gehören, ferner das Lithopädion von *Munk* (7), das zwar eine Indikation zur Sectio caesarea gegeben hat, dessen genaue makroskopische Diagnose aber nicht angegeben ist. *Dahlmann* (28) beschreibt die Geburt eines sehr grossen Kindes von 5300 g bei Anwesenheit eines Lithopädions im Becken. Die begründete Diagnose des nicht exstirpierten verkalkten Foetus fehlt.

Das von *Czempin* (8) beschriebene Lithopädion ist nicht gut unter einer der drei *Küchenmeister*'schen Unterarten zu bringen, da es völlig skelettiert war und eine Ablagerung von Kalksalzen nur in geringem Grade stattgefunden hatte, wie *Czempin* selber anführt.

Unerwähnt bleibt endlich das Lithopädion von

Toth (33), der selber angibt, dass das ganze Gebilde nicht verkalkt war.

Wenn in der anliegenden Tabelle auch nicht sämtliche beschriebenen Fälle von Lithopädisierung vermerkt sind, so liegt das einmal daran, dass die kasuistischen Bemerkungen so sehr zerstreut sind und ausserdem daran, dass verschiedene Angaben so wenig ausführlich sind, dass nach ihnen allein diese Fälle nicht in eine Tabelle einwandsfreier Lithopädien untergebracht werden können.

Herrn Oberarzt Dr. *Jung* möchte ich an dieser Stelle noch einmal meinen verbindlichsten Dank für die Ueberlassung des wertvollen Materials und seine gütige Hilfe aussprechen.

Autor	Publikationsjahr	Wieviel Geburten gingen voraus	Wieviel Geburten folgten	Art der Gravidität	Tragezeit in Jahren	Behandlung	Alter der Frau oder anderweitiger Ausgang.
Albosius	1582	0	0	?	28	—	† 66 Jahr
Densius	1659	0	0	?	?	—	Suicidium
Schnorpps	1661	?	0	?	?	—	† 53 Jahr
de Blegny	1675	10	0	Tube	28	—	† 65 Jahr
Bompard	1719	?	—	?	15	—	? Exitus
Orth (Leinzell)	1720	2	2	Nebenhorn?	51	—	† 91 Jahr
Bianchi	1728	—	—	Geborstenes Ovarium	15	—	? Exitus
Bromfield	1741	?	—	?	9	—	Exitus an Sepsis
Middleton	1747	—	4	Fimbrien der r. Tube	16	—	? Exitus
Bourdan	1748	1 Abort	—	r. Tube	30	—	† 61 Jahr
Heidelberg. Fall von Nebel	1767	2	2 Aborte	?	54	—	† 91 Jahr
Walter	1775	1	—	r. Ovarium	22	—	Exitus an Potatorium
Steinkind von Langensalza	1784	2	—	l. Tube	8	—	† 41 Jahr
Varnier von Mangrin	1785	2	—	Zwillinge a. Bauchhöhle b. mit Uterus communierend	33	—	† 75 Jahr
Mühlbeck	1786	1	—	?	14 1/2	—	Exitus an Sepsis
Chestou	1798	3	—	Nebenhorn	50	—	† 80 Jahr
„	1798	?	—	?	4	Operation	29 Jahr
Denmann	1800	1 Part. mehrere Aborte	—	?	32	—	? Exitus
von Weinhardt	1802	—	—	?	7	Operation	
Cadwell	1805	—	—	?	26	Operation mit Exitus	
Grivel	1806	—	1	?	?	—	83 Jahr
Mascagni	1810	9	—	r. Tube	14	—	† 53 Jahr
Seiler	1819	—	—	?	46	—	80 Jahr
Praël	1819	1	—	?	68	—	Erweichung und Skelettierung mit spont. teilweisem Abgang
Bruns	1820	—	—	?	50	—	?
Bönisch	1821	7	—	?	7	Operation	Heilung
Cruveilhier	1825	3	2	r. Tube und Ovarium	47	—	82 Jahr
Lee Heiskell	1828	—	—	?	40	—	?
Holtz	1832	1	—	Nebenhorn?	2	—	Erweichung
Steinkind von Danzig	1836	—	—	?	29	—	? Exitus
Bondet	1839	1	—	?	12	—	? Exitus
Löscher	1841	2	—	r. Ovarium	11	—	? Exitus Sepsis
Virchow	1849	—	—	l. Ovarium	26	—	40 Jahr

	Autor	Publikationsjahr	Wieviel Geburten gingen voraus	Wieviel Geburten folgten	Art der Gravidität	Tragezeit in Jahren	Behandlung	Alter der Frau oder auderweitiger Ausgang.
34	Etlinger	1852	4 Part. 1 Abort	1	?	2	Sactio Caesareo	Exitus 2 Tage post.
35	Will	1854	1	2	l. Ovarium	10	—	39 Jahr
36	Schein	1855	1	—	regio mesar.	1 1/2	—	? Exitus
37	von Guns und Schrant	1859	7 Part. 3 Aborte	—	r. Ovarium u. Parovarium	12	—	† 44 Jahr
38	Plaifair	1864	2	—	Tube u. Ovar.	2	Septische Erweichung	† 26 Jahr
39	B. Wagner	1865	—	—	l. Ovarium od. Tuboovarium	29	—	† 68 Jahr
40	Platzer	1866	—	—	Fimbrien der l. Tube und l. Ovarium	1 1/2	—	?
41	Turner	1866	—	—	Nebenhorn des Uterus	1 1/2	—	?
42	Bossi	1872	—	künstlich. 4 Entbindg.	l. Ovarium	6	—	† Exitus nach der letzten künstl. Frühgeburt durch Sopsis
43	Wurm	1872	1 Part. 3 Aborte	—	r. Tube u. Ovarium	2	—	† 38 Jahr
44	Chiari	1876	7	—	l. Ovarium fehlt	49	—	82 Jahr
45	Galli	1876	2	1	?	37	—	Exitus d. Unfall
46	Ghiari	1876	—	—	Canalis intercanalicularis	5	—	Exitus an profusen Diarrhoen
47	Deschamps	1877	1	1	?	7	—	Exitus an Phthisis
48	M. Collon	1878	mehrere	—	?	11	—	† 36 Jahr
49	A. Martin	1878	1	—	Tube	5	Operation	Genesung
50	Küchenmeister	1880	1	—	l. Tube	57	—	† 88 Jahr
51	Leopold	1882	4	3	r. Ovarium	35	—	† 75 Jahr
52	Sarraute	1885	—	—	?	20	—	† 55 Jahr
53	Hammer	1888	—	—	Ampulle der l. Tube	6	Fistelspaltung Foetus-extraction	15 Tage post. operat. Exitus
54	Fales	1887	1	—	Tube?	30	—	an Larynxgeschwulst
55	Oppel	1888	—	—	l. Ovarium?	11	—	† 49 Jahr
56	Mann	1893	—	3	eine Horn von Uterus bicorris	13	Operation	—
57	Gottsehalk	1893	—	—	l. Ovarium	30	Operation	Genesung
58	Touvenaint	1893	—	—	?	13	„	Genesung
59	Fabbrovich	1893	—	—	?	42	—	† 79 Jahr
60	A. Martin	1893	2	—	?	13	Operation	Genesung
61	„	1893	2	—	l. Ovarium	17	„	„
62	Galabin	1896	—	—	?	21	„	„
63	Schott	1900	—	—	Ovarium r.	34	—	† 70 Jahr
64	Kroemer	1900	1 Part. 3 Aborte	—	l. tubo-abdominal	11	Operation	Genesung
65	R Freund	1902	1	1	?	14	„	15 Tage später Exitus
66	M. Strauss	1903	3 Part.	—	?	wenigstens 4	Operation	Heilung
67	Ed. Martin	1904	—	—	?	30	—	† 70 Jahr

Literaturverzeichnis.

1. Orth, Pathologische Anatomie. S. 39 u. 643.
2. Weinhart, Bautzen 1802.
3. Etlinger, Bericht aus dem Hebammeninstitut zu Petersburg. 1863 S. 122.
4. James Will: Schmidts Jahrbücher. S. 215.
5.-6. G. Leopold: Archiv für Gynaekologie, 18 u. 19.
7. Munk: Prager med. Wochenschrift 1900. 43—44.
8. Czempin: Deutsche med. Wochenschrift 1886. 27.
9. Gottschalk: Zeitschrift für Geburtshülfe und Gynaekologie. 27. S. 190.
10. Benike: Zeitschrift für Geburtshülfe und Frauenkrankheiten. S. 344.
11. Kieser: Inaug.-Diss.
12. Küchenmeister: Archiv für Gynaekologie 17.
13. A. Martin: Krankheiten der Eileiter. S. 317, 344, 371.
14. — Zeitschrift für Geburtshülfe u. Gynaekologie 1878.
15. — Real-Encyklopädie von Eulenburg. Extrauterin-Schwangerschaft.
16. Webster: Edinburgh 1883.
17. Spiegelberg: Lehrbuch der Geburtshülfe 1882 S. 297.
18. Schröder: Lehrbuch der Geburtshülfe 1888 S. 432.
19. Bandl: Deutsche Chirurgie S. 60. Fälle von Chiari u. Heschl.
20. Albers: Monatsschrift für Geburtskunde 1861. S. 42.
21. Küstner: Handbuch der Geburtsh. von P. Müller S. 534.
22. Virchow: Gesamte Abhandlungen der wissenschaftl. Medizin. S. 791 u. 803.
23. Gruveilhier: Anatomie path. général III.
24. Galli: Virchow-Hirsch 1876 II S. 581.
25. Sarrante: Centralblatt für Gynaek. 1885. S. 767.
26. Barnes: Obsetrical Transaction 13. S. 170.

27. Hennig: Archiv f. Gynaek. 13. S. 293.
28. Dahlmann: Archiv für Gynaek. 15. S. 128.
29. Wagner: Archiv für Heilkunde 6. S. 174.
30. George Dean: Jourual of Anatomie and Physiologie 28. S. 78.
31. Kessler: Zeitschrift für Geburtsh. u. Gynaek. 47. II. S. 317.
32. Bryant: Centralblatt für Gynaek. 1901. S. 1431.
33. Kroemer: Münchener med. Wochenschrift 1900. 42—44.
34. Küster: Beiträge zur Geburtsh. u. Gynaek. 1875. S. 20.
35. R. Freund: Beitr. zur Geburtsh. und Gynaek. 7. S. 119.
36. Touvenient: Frommels Jahrbücher 1893. S. 529.
37. Pabbrovich: Frommels Jahrbücher 1894 S. 643.
38. Galatin: Frommels Jahrbücher 1896. S. 645.
39. Hofmeier: Verhandlungen der physik.-med. Gesellschaft zu Würzburg 1894.
40. Fullertin: Centralblatt 189S. S. 34.
41. von Both: Monatsschrift 9.
42. A. Strauss: Archiv für Gynaek. 1903. 68. Bd. III. H. S. 832.
43. Mann: Centralblatt f. Gyn. 93. S. 103.
44. Fales: Centralblatt f. Gyn. 88. S. 256.

Lebenslauf.

Unterfertigter Eduard Martin ist in Berlin am 17. I. 1879 geboren als ältester Sohn des an der Berliner Universität habilitierten Privatdozenten Dr. A. Martin. Er besuchte das kgl. Luisen-Gymnasium und dann das Gymnasium Casimirianum zu Koburg. Nach bestandener Reifeprüfung studierte er in Jena und Greifswald und beendete im 10. Semester hier am 23. Dezember 1903 sein Staatsexamen.

Während seines Studiums besuchte er die Vorlesungen und Kliniken folgender Herren Professoren und Dozenten:

Jena.

Fürbringer, v. Bardeleben, Haeckel, Knorr, Winkelmann, Biedermann, Stahl.

Greifswald.

Grawitz, Landois, Rosemann, Ritter, Bier, Krehl, Moritz, Friedrich, Jung, Martin, Löffler, Schulz, Schirmer, Busse, Westphal, Bonnet, Strübing, Tillmann.

Thesen.

I.

Das in Versteinerung übergegangene Produkt einer Extrauterin-Schwangerschaft indiciert die operative Entfernung.

II.

Kehlkopfkatarrhe sind häufig nur Begleiterscheinungen von Erkrankungen der Nasenschleimhaut.

III.

Ist bei Erkankungen der weiblichen Genitalorgane der operative Eingriff von der Scheide aus möglich, so ist dieser Weg der Laparotomie unbedingt vorzuziehen.